


# 外傷後的皮膚看顧



撰文◎皮膚科暨美容醫學中心主任 王綺嫻

根據統計，大約八成的民眾有疤痕的困擾。意外受傷、外科手術或剖腹生產等都會導致傷口及後續的疤痕，而疤痕的明顯度，則和疤痕的顏色、外觀及平坦程度有關。

以下文章將說明紅腫突起的增生性疤痕，以及灰黑色的創傷性刺青，希望能幫助大家預防疤痕的產生，以及盡早將疤痕除之而後快。

## 增生性疤痕

王小姐兩個月前發生車禍意外，導致多處擦傷，其他傷口癒合後只留下色素沉澱，但是小腿前側靠近腳踝部位的傷口癒合之後，形成明顯紅腫的疤痕組織。

她問我：「醫師，我這個疤痕是不是不

會好了？這個疤痕一直痛痛癢癢的，很不舒服。」

我問她：「請問這個疤痕的大小跟原本受傷的傷口相比，是一樣大，還是比較大？」

她回答：「差不多，沒有比較大。」

我回答：「這是增生性疤痕，好好治療，一段時間之後會漸漸改善。」

## 皮膚傷口的四個階段

皮膚從受傷後到傷口癒合完成，一般可分成四個階段：止血期、發炎期、增生期以及重塑期。

止血期是指傷口受傷之後，凝血相關的血小板會開始動作，讓傷口停止流血。

發炎期階段，大量的發炎細胞聚集於傷口處，對抗受傷後入侵皮膚的細菌及微生物等，此時傷口會出現紅腫現象。

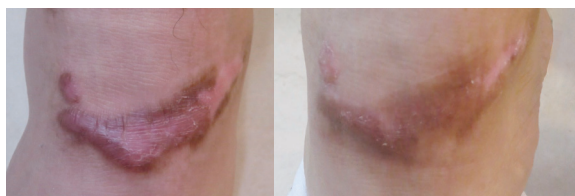
血管、神經纖維以及第三型膠原蛋白在增生期開始增生，傷口漸漸癒合。

重塑期階段，過多的血管會逐漸萎縮消退，疤痕的顏色慢慢變淡；神經纖維組織消退，疤痕部位的刺癢感隨之消失；第三型膠原蛋白變少，第一型膠原蛋白逐漸增加，疤痕組織慢慢變平坦。

## 什麼是增生性疤痕？

各個階段的完美配合，受傷後的皮膚才能恢復為正常的皮膚。如果癒合的過程中，真皮下層的網狀真皮層，發生過多以及時間過久的慢性發炎、血管及膠原蛋白纖維組織過度增生，就會形成增生性疤痕或是蟹足腫。

疤痕大小比原來受傷的範圍大，稱作蟹足腫；若疤痕和原來受傷的範圍一樣大，或是小一些，稱作增生性疤痕。



▲小腿前側隆起紅腫的增生性疤痕。

▲使用藥膏兩個月後，疤痕厚度及顏色逐漸改善。

亞洲或非洲人種、女性、高血壓患者、受傷的位置位於膝蓋、前胸、上背等部位，傷口癒合不良，都有較高風險產生增生性疤痕及蟹足腫。

建議高風險族群，在傷口癒合之後盡早使用藥膏或貼布，並避免過度拉扯患部，以降低傷口張力，配合醫師的治療，可以讓增生性疤痕盡早改善。

本身有增生性疤痕或蟹足腫體質的患者，若有外傷傷口或需要進行手術，應告知醫師，可以經由調整手術切割方式及縫合方法，盡量降低傷口張力，以減少產生疤痕的機會。

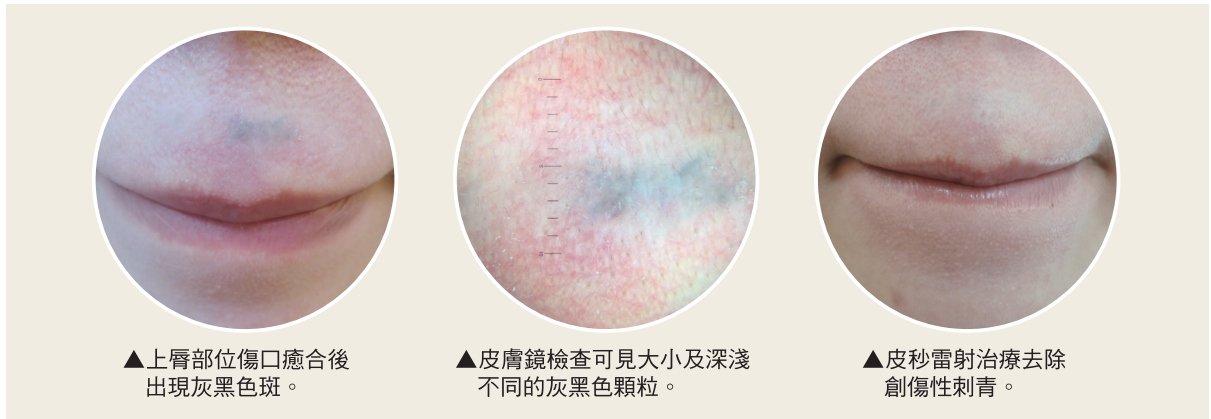## 創傷性刺青

王小姐剛考過機車駕照，很開心地騎車出遊，不慎摔車，導致臉部擦傷，更令她難過的是傷口癒合之後，原本受傷的部位出現灰黑色的色斑。

皮膚鏡檢查發現灰黑色斑點由大小及深淺都不同的灰黑色顆粒組成，診斷是創傷性刺青，起因於擦傷時，地面的瀝青、碎石、灰塵或土壤等異物刺入皮膚，皮膚傷口癒合過程中，將這些異物包進皮膚真皮層裡，形成灰黑色斑點。包進真皮層裡的異物，如果沒有接受治療，將持續存在於皮膚中，形成像刺青一樣永遠的印記。

## 主要類別

根據異物種類，創傷性刺青大致分為以下兩種：



一種是灰塵、碎石及砂粒等，大多起因於擦傷時異物刺入皮膚，成人多因交通意外事故產生創傷性刺青，學齡期孩童產生創傷性刺青的原因包括鉛筆心刺入臉部或手部皮膚，或跑步跌倒擦傷等。

另一種創傷性刺青是爆炸性傷害，導致煙灰、爆竹、鞭炮、彈藥等爆炸物刺入皮膚，出現於戰爭、槍傷、施放煙火、炮竹或蜂炮等意外。


### 不慎受傷怎麼辦？

在受傷後，應盡快且盡量去除皮膚傷口裡的異物，可以預防創傷性刺青及減少創傷性刺青明顯的程度。皮膚受傷後，用流動的水沖洗傷口，使用刷子輕輕刷洗傷口，盡量除去看得見的異物，必要時可以加上局部麻醉，減輕刷洗傷口的疼痛感。受傷後二至三天內應完成上述清洗清創的步驟，傷口一旦癒合，去除異物的困難度將大增且效果大減。

創傷性刺青的治療方式為雷射治療，選擇有效波段的雷射，將異物擊碎成細小的顆粒，皮膚裡的巨噬細胞能吸收清除這些細小的顆

粒，達到去除創傷性刺青的效果。

治療爆炸性傷害導致的創傷性刺青要特別小心，因為皮膚裡的爆炸物吸收雷射的加熱能量後，有可能會導致再次爆炸，造成皮膚二度傷害，治療前應告知醫師受傷的過程，才能選擇有效且安全的治療方式。

以前雷射治療費用較高，有些人會選擇用膚色刺青遮掩灰黑色的創傷性刺青，但隨著時間過去，這樣的遮掩性膚色刺青顏色會變得不好看，影響外觀。建議患者可以跟醫師一起討論，找出最佳的治療方式。 

### 作者介紹



王綺嫻 皮膚科暨美容醫學中心主任  
專長：一般皮膚疾病、痤瘡、乾癬、異位性皮膚炎、果酸換膚、小型美容手術、痘疤磨皮、雷射治療、色素斑治療、肉毒桿菌注射。